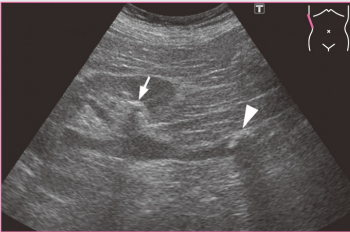
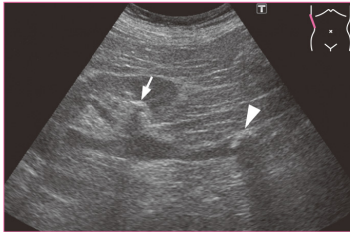


## 超音波検査士認定試験対策：臨床編 Book 1 第2刷・第3刷

この正誤表は第2刷および第3刷の書籍が対象です。  
書籍の「刷」は最終ページ下部の「刷」の表示をご確認ください。

本書に誤りがありました。正しくは下記の通りです。お詫びして訂正いたします。

2023年11月20日

	誤	正
<p>p.60 胆嚢腺筋腫症 「疾患概念」本文3行目</p>	<ul style="list-style-type: none"> <li>● 粘膜上皮および筋組織の過形成とRAS (Rokitansky-Ashoff sinus) の増生を伴う疾患である。</li> <li>● 粘膜上皮が固有筋層から<u>粘膜下層</u>まで陥入してできた胆嚢壁内の微小な憩室をRASといい、正常の胆嚢壁にも存在する。</li> <li>● RASの描出はCTでは困難であり、超音波やMRIが有用である。</li> </ul>	<ul style="list-style-type: none"> <li>● 粘膜上皮および筋組織の過形成とRAS (Rokitansky-Ashoff sinus) の増生を伴う疾患である。</li> <li>● 粘膜上皮が固有筋層から<u>漿膜下層</u>まで陥入してできた胆嚢壁内の微小な憩室をRASといい、正常の胆嚢壁にも存在する。</li> <li>● RASの描出はCTでは困難であり、超音波やMRIが有用である。</li> </ul>
<p>p.318 腎・尿路結石の超音波所見 右下画像キャプション</p>	<div style="text-align: center;">  <p>腎杯結石 (→) と上部尿路結石 (⇒).</p> </div>	<div style="text-align: center;">  <p>腎杯結石 (⇒) と上部尿路結石 (→).</p> </div>